

Zuchtauglichkeit

Widerristhöhe: 62 cm Länge: 59 cm

Brusttiefe: 36 cm Brustumfang: 89 cm

Gebäude: quadratisch, lang, kurz, leicht, schwer, windig, normal.

Kopf: gut
Basis: ausgeprägt Fang: gerade

Auge: mandelförmig Ohr: gut angesetzt

Winkelung: normal

Gänge: frei

Haarkleid: dicht, gepflegt,

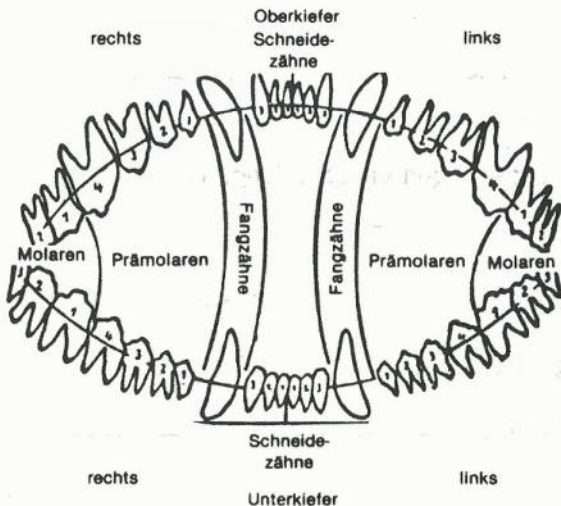
Geschlechtsgepräge: normal

Wesen: ruhig

Gesamterscheinung: eine gute

Vertreterin ihrer Rasse

Gebißkarte



(Fehlende Zähne streichen!)

Beurteilung des Gebisses:

schwach, normal, kräftig

Scherengebiß, Zangengebiß, Vorderbeißer, Überbeißer (Unterbiß), Staupegebiß, Spaltgebiß
Zahnsteinbelag, kariöses Gebiß,
unregelmäßiger Sitz der Schneidezähne.

Gesamtbeurteilung

Zuchtauglichkeit nach genauer Ausfüllung

am: 12. Sept. 2020

in: Buttenwiesen

bestanden / nicht bestanden-

eine sehr schöne

Hündin die sich

weitervererben sollte.

Nr.



(Stempel)

Hans-Jürgen Hack
Zuchtwart
EKU-Ingolstadt

(Formrichter/Zuchtwart)

Tierärztliche Diagnose zu:

Veterinary diagnosis concerning:

Diagnostic vétérinaire:

I. HD = Hüftgelenkdysplasie (röntgenolog. Befund)

HD = Hip dysplasia (X-ray findings)

DAH = Dysplasie de l'articulation de la hanche (radiographie)

8.5.20

Datum

Date

MD -  ED. G. C. G. Fre

Stempel u. Unterschrift des Tierarztes

Stamp and signature of vet. surgeon

Cachet et signature du vétérinaire

II. PL = Patella Luxation (röntgenolog. Befund)

PL = Patellar luxation (X-ray findings)

LP = Luxation patellaire (radiographie)

8.5.20

Datum

Date

 Fre

Stempel u. Unterschrift des Tierarztes

Stamp and signature of vet. surgeon

Cachet et signature du vétérinaire

III. PRA = progressive Retina Atrophie

PRA = progressive retinal atrophy

APR = Atrophie progressive de la rétine

frei

09.04.2020

Datum

Date

MD -  Fre

Stempel u. Unterschrift des Tierarztes

Stamp and signature of vet. surgeon

Cachet et signature du vétérinaire

FTA - Fédération des Tierärzte
FTA Kleintiere/ Augenheilkunde

Gut. Lichtenberg 2

86937 Scheuring

Tel: 08195/8472 Fax: 08195/9324230